

Καρκίνος της ουροδόχου κύστης: Η εφαρμογή στην κλινική πράξη

Βασίλειος Τζώρτζης – Αριστοτέλης Μπάμιας

Δεν έχουμε να δηλώσουμε
οποιαδήποτε σύγκρουση
συμφερόντων

I..I. Άνδρας 77 ετών

Πρώην καπνιστής, ΑΥ, Στηθάγχη,
ΑΕΕ χ 2 πρό έτους & πρό 3 μηνών

Δυσουρία, Αιματουρία, επίσχεση

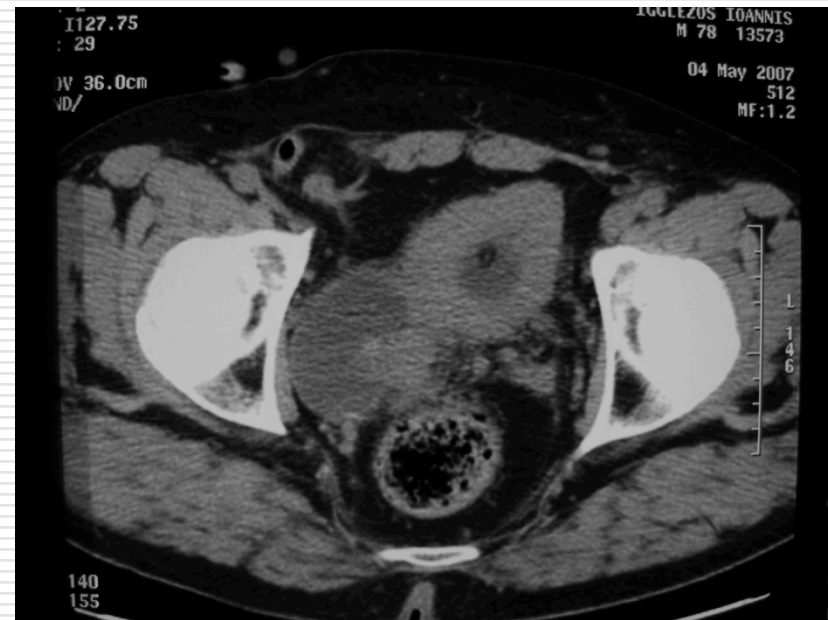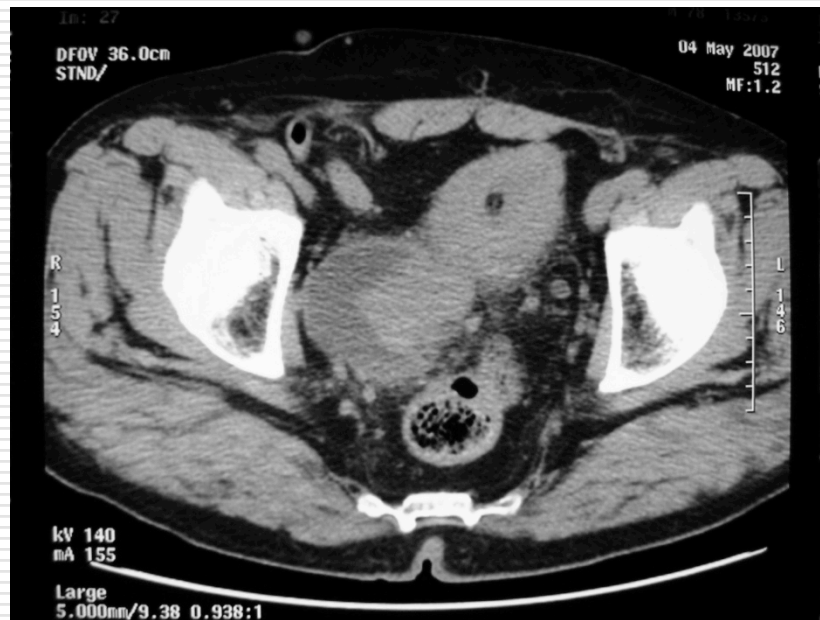Υπερηχογράφημα: Νεφροί κφ, ευμέγεθες εκκόλπωμα ΔΕ
πλαγίου κύστεως με συμπαγές περιεχόμενο

Κυτταρολογική: (+)

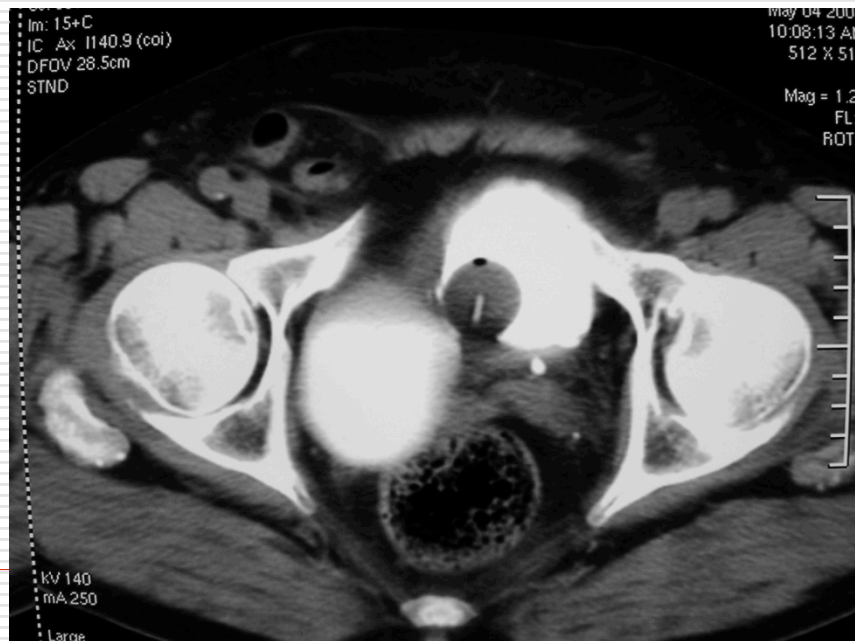
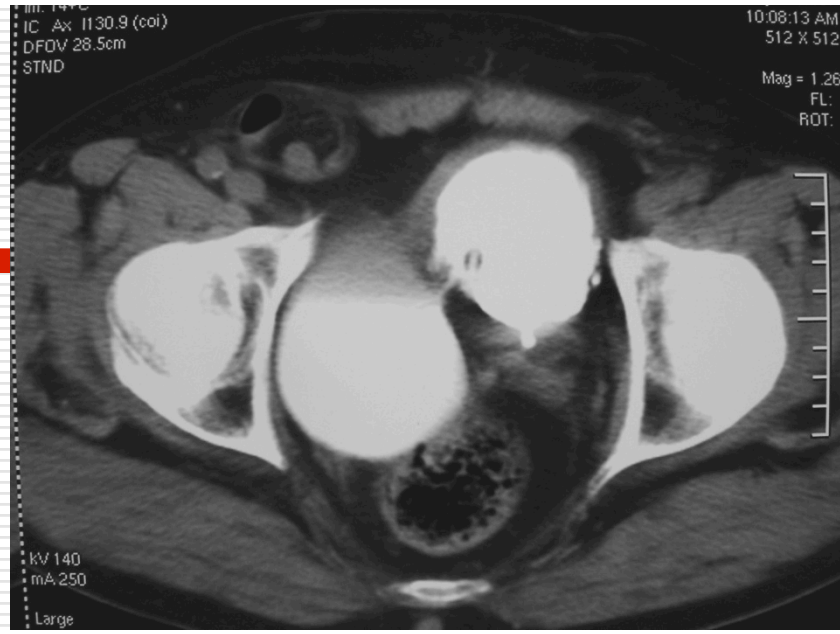
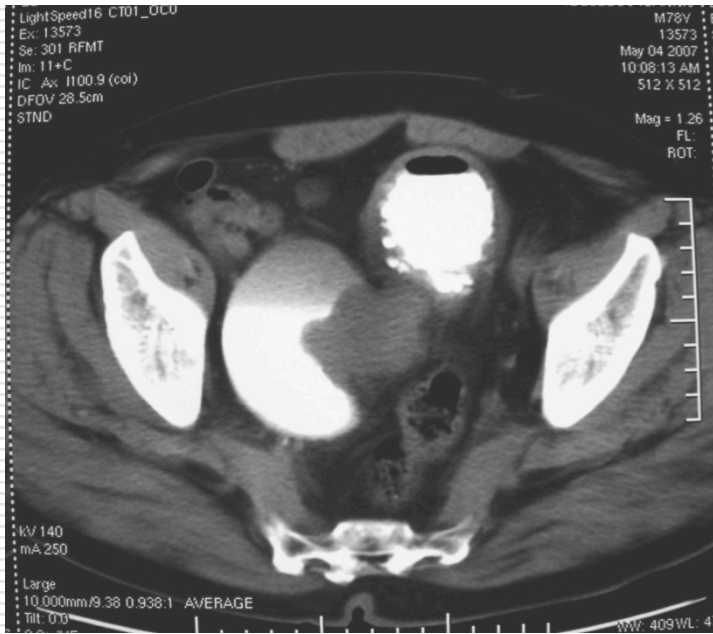□ Πως θα προχωρούσατε;

- CT ΑΟΚ
 - CT ΑΟΚ + Θώρακος
 - Κυστεοσκόπηση
 - TUR
-

CT (4/5/2007)

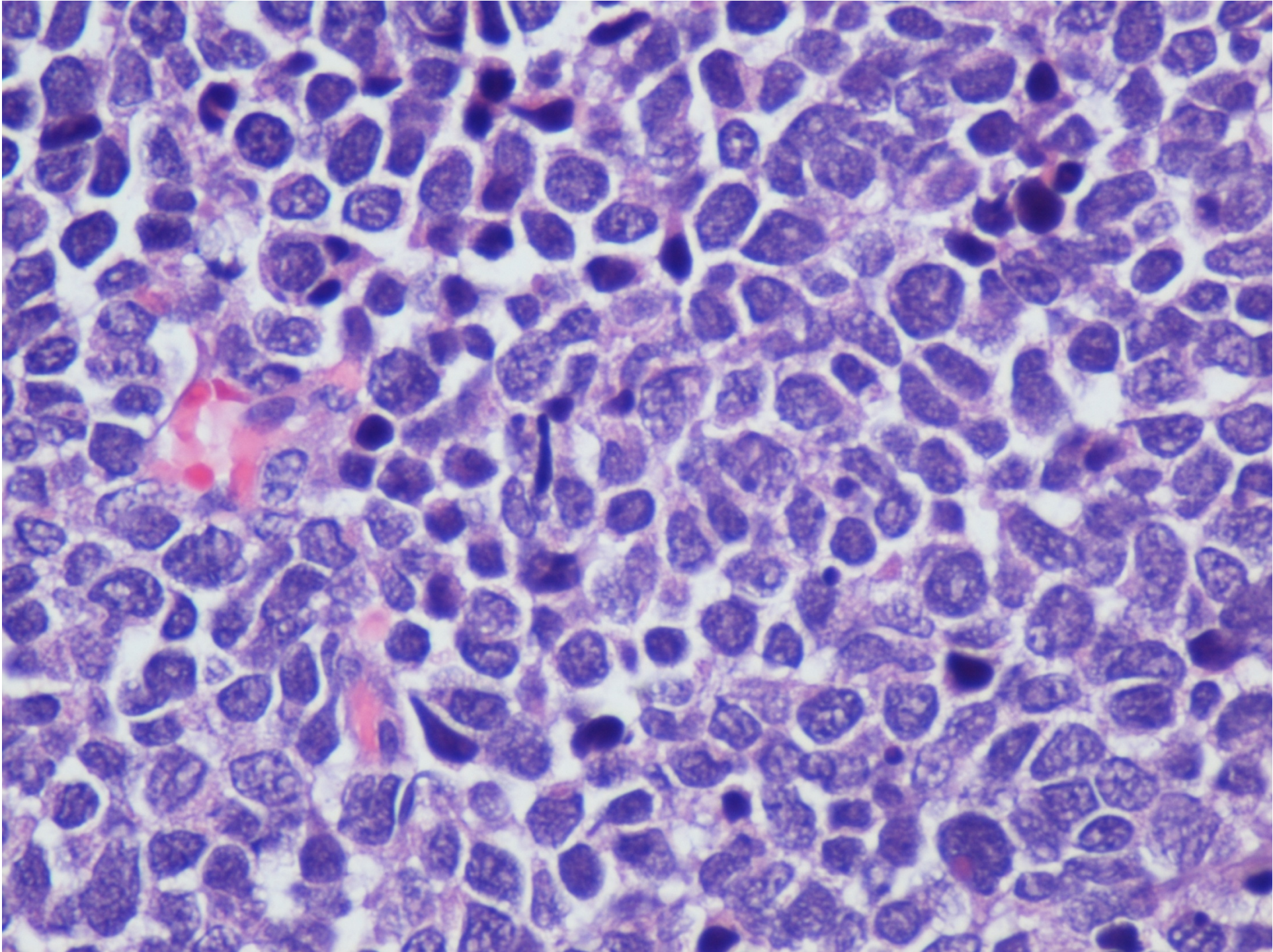


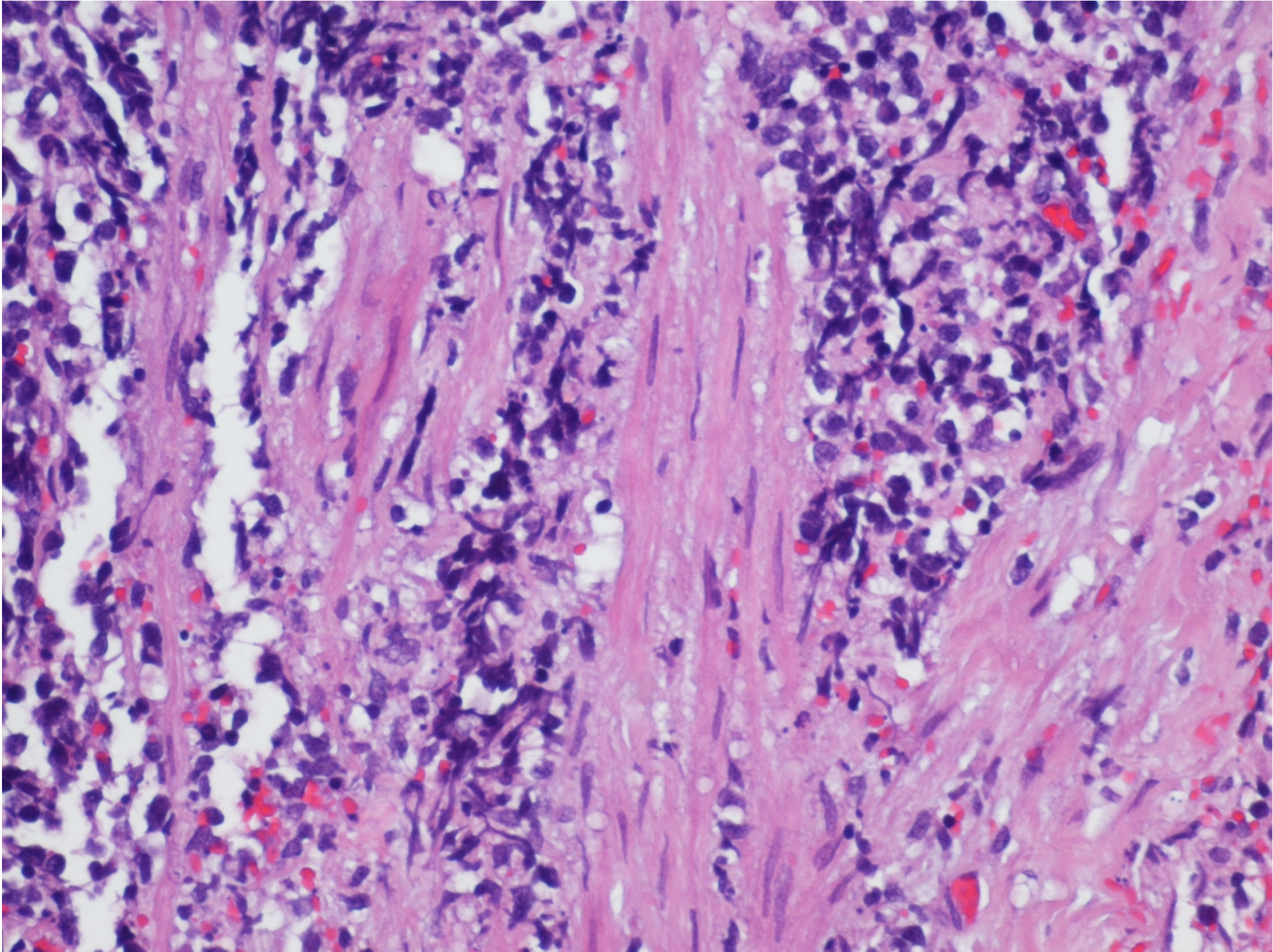
4/5/2007

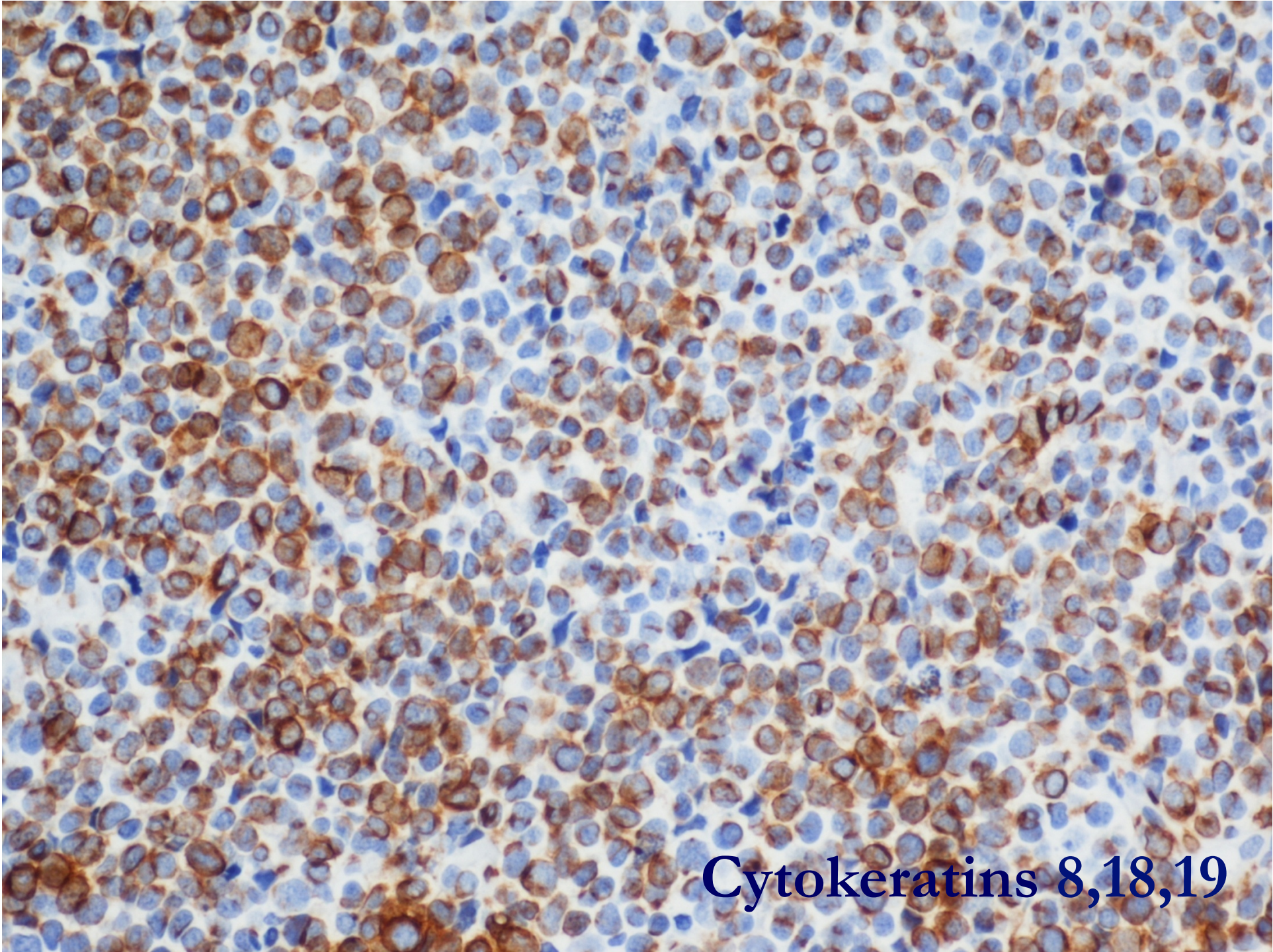


4/5/2007

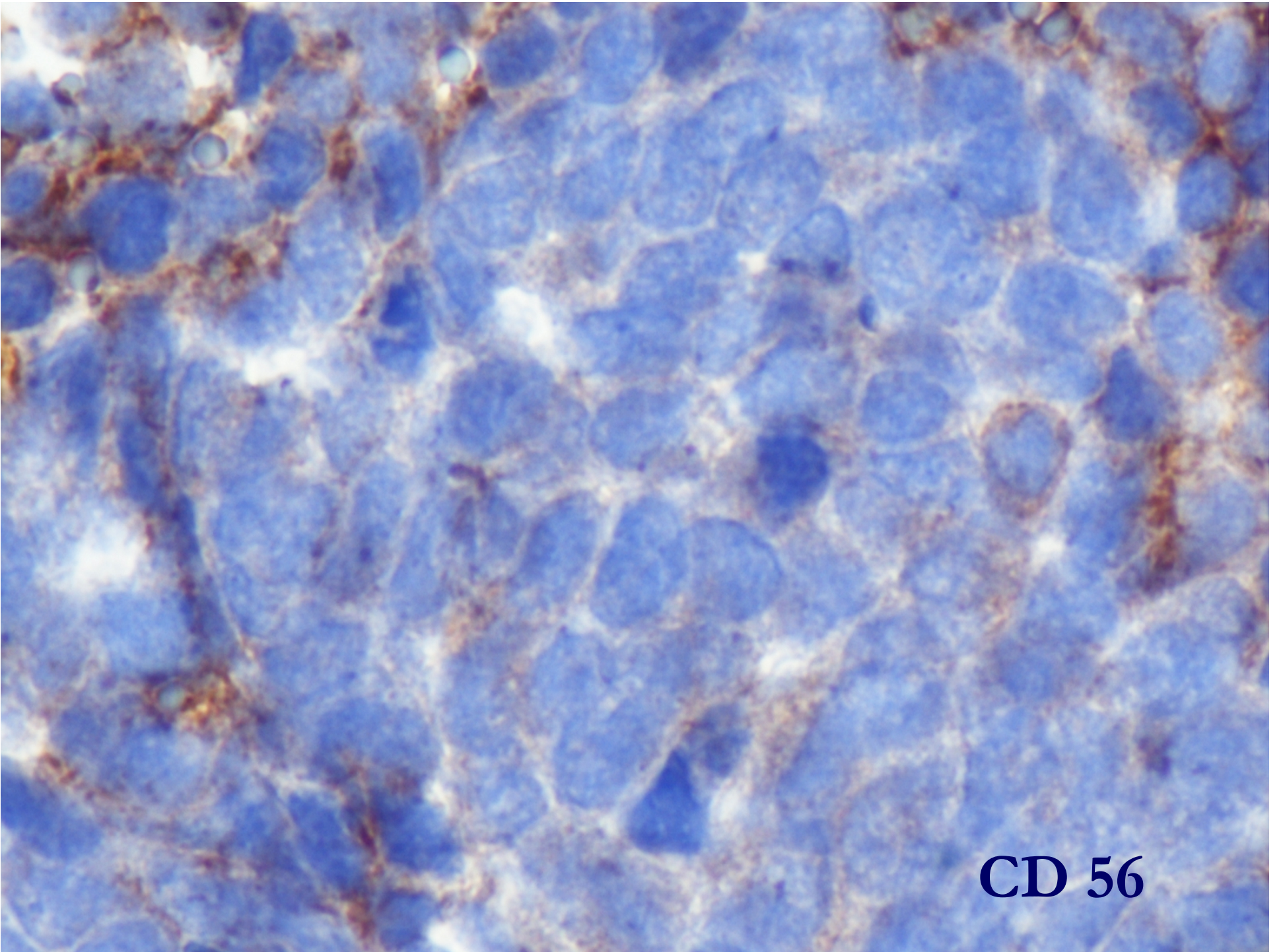
-
- Ο ασθενής υποβλήθηκε σε κυστεοσκόπηση υπό αναισθησία. Επιβεβαιώθηκε το εκκόλπωμα στο δεξιό πλάγιο πάνω από το δεξιό στόμιο με συμπαγές νεόπλασμα που διηθούσε το τοίχωμα της κύστεως. Έγινε διουρηθρική εκτομή.
 - Αμφίχειρη: συμπαγής κινητή μάζα
-







Cytokeratins 8,18,19



CD 56

ΑΝΟΣΟΪΣΤΟΧΗΜΕΙΑ

- Κερατίνες 8,18,19 +
 - CD 56 εστιακά +
 - p63 -
 - PSA -
 - TTF-1 -
 - Συναπτοφυσίνη -
 - Χρωμογρανίνη -
-

ΔΙΑΓΝΩΣΗ

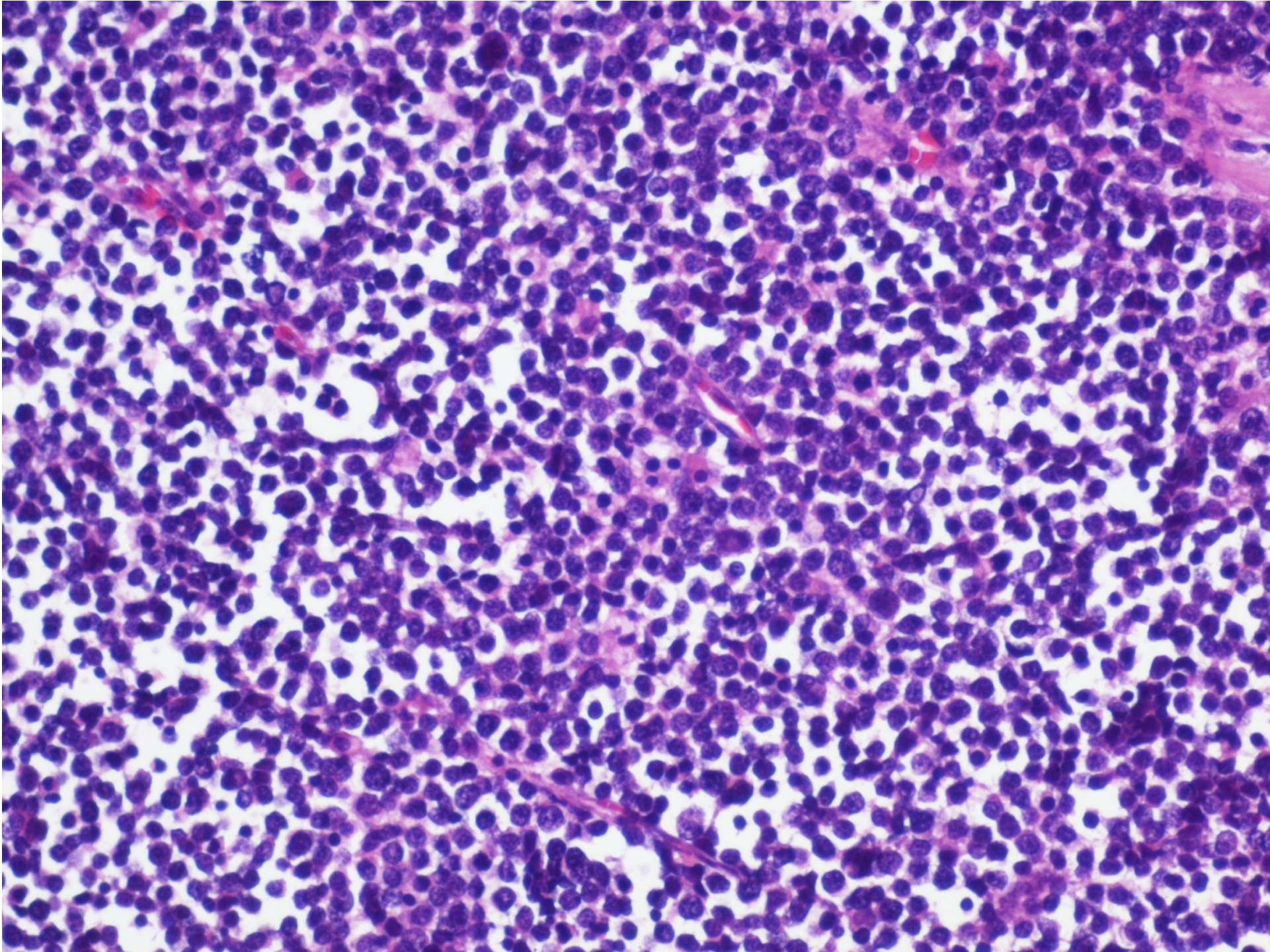
Αδιαφοροποίητο καρκίνωμα

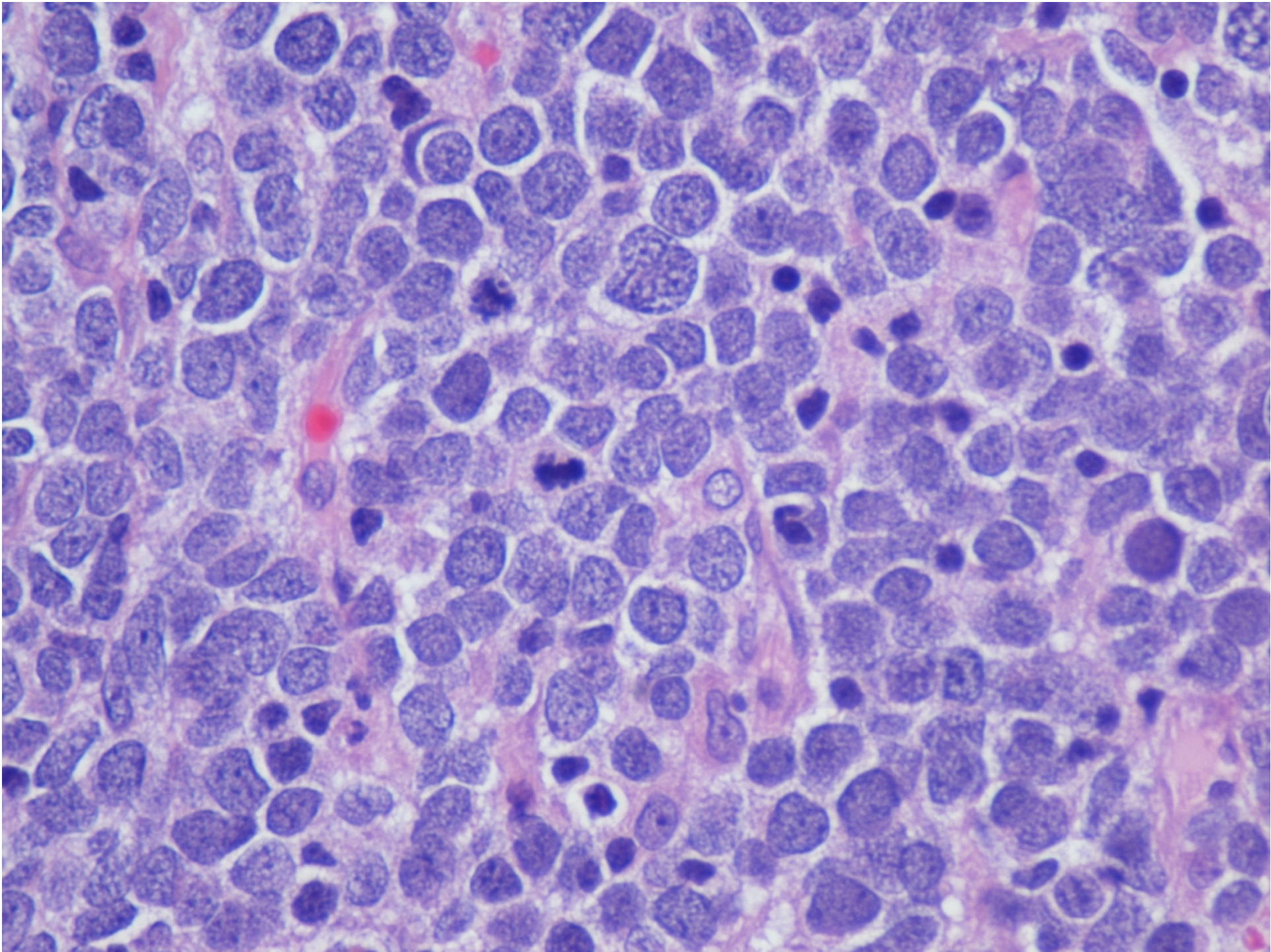
-
- Πως θα προχωρούσατε;
 - Ριζική κυστεκτομή
 - Νεοεπικουρική χημειοθεραπεία
 - Χημειοθεραπεία ± Ακτινοθεραπεία
 - Ακτινοθεραπεία
-

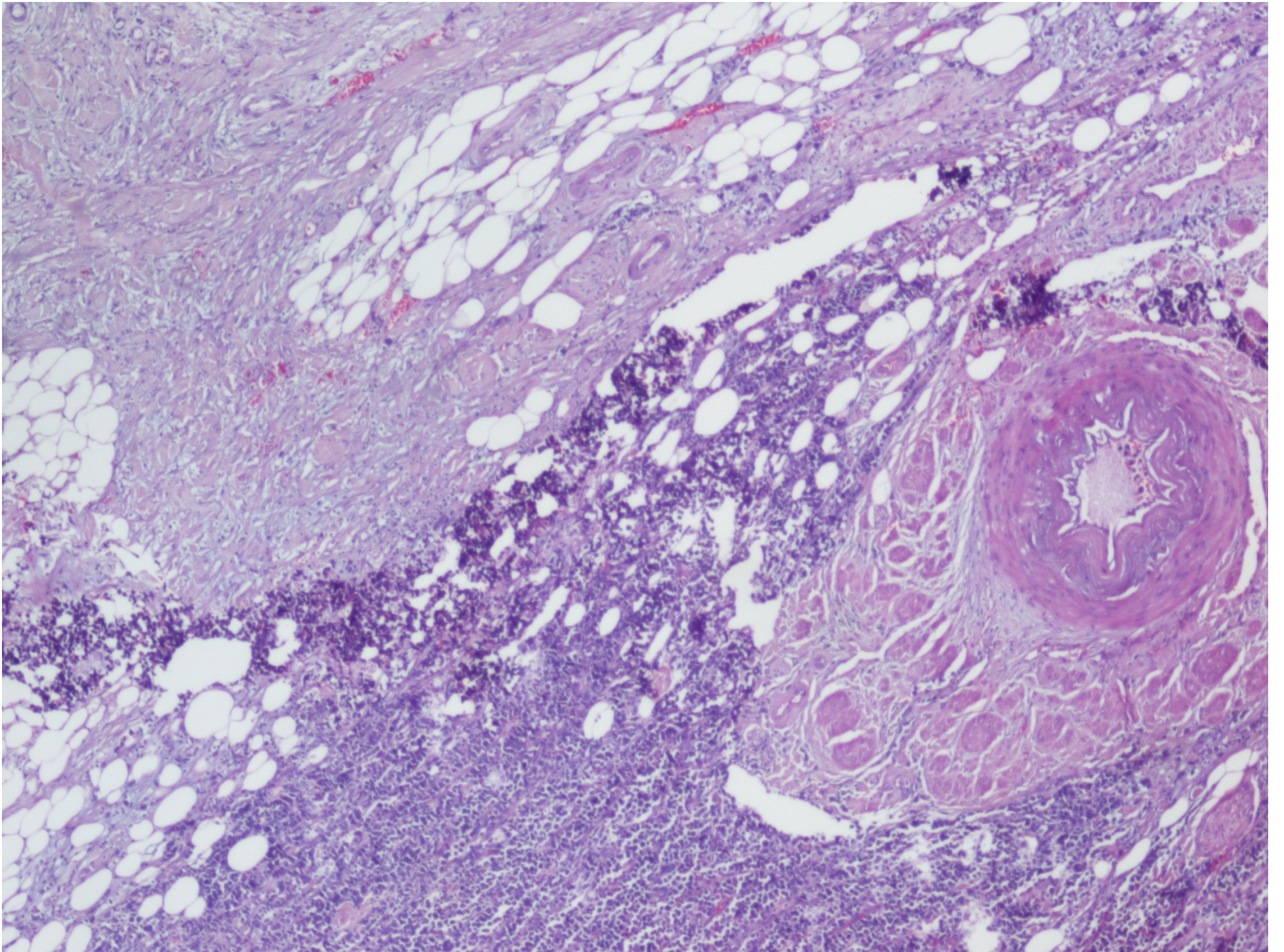
-
- Ο ασθενής υποβλήθηκε σε ριζική κυστεκτομή
-

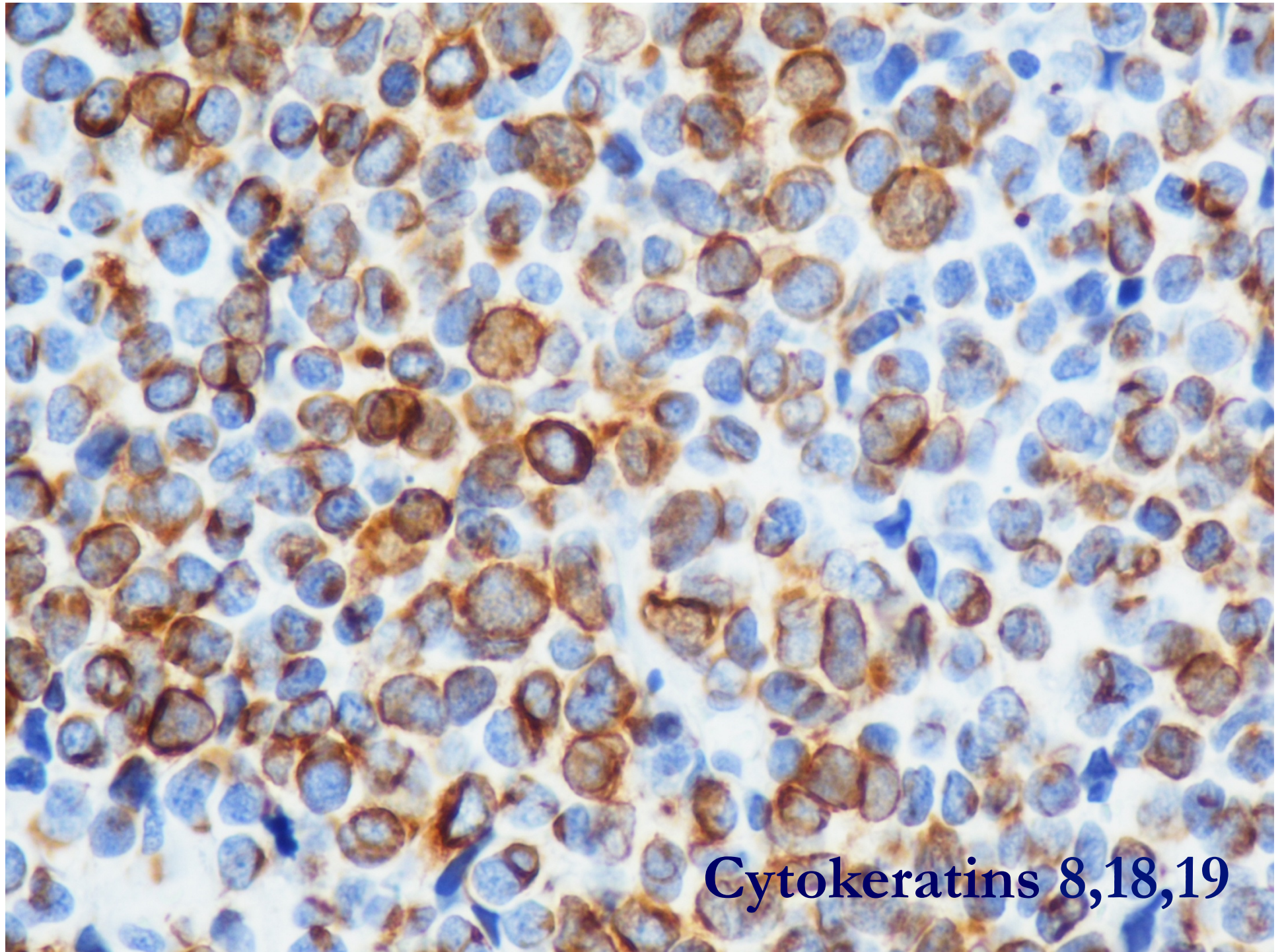
ΜΑΚΡΟΣΚΟΠΙΚΗ ΠΕΡΙΓΡΑΦΗ

- Ουροδόχος κύστη με το περικυστικό λίπος, τον προστάτη αδένα και τις σπερματοδόχους κύστεις
 - Διαστάσεις ουροδόχου κύστης 9X8X7 εκ.
 - Τμήματα ουρητήρων μήκους 1,3 και 1,7 εκ.
 - Στο ΔΕ πλάγιο τοίχωμα παρατηρείται εκκόλπωμα μέσα στο οποίο υπάρχει όγκος, λευκόφαιος, συμπαγής διαστάσεων 5,5X5 εκ.
 - Πυελικοί λεμφαδένες
-

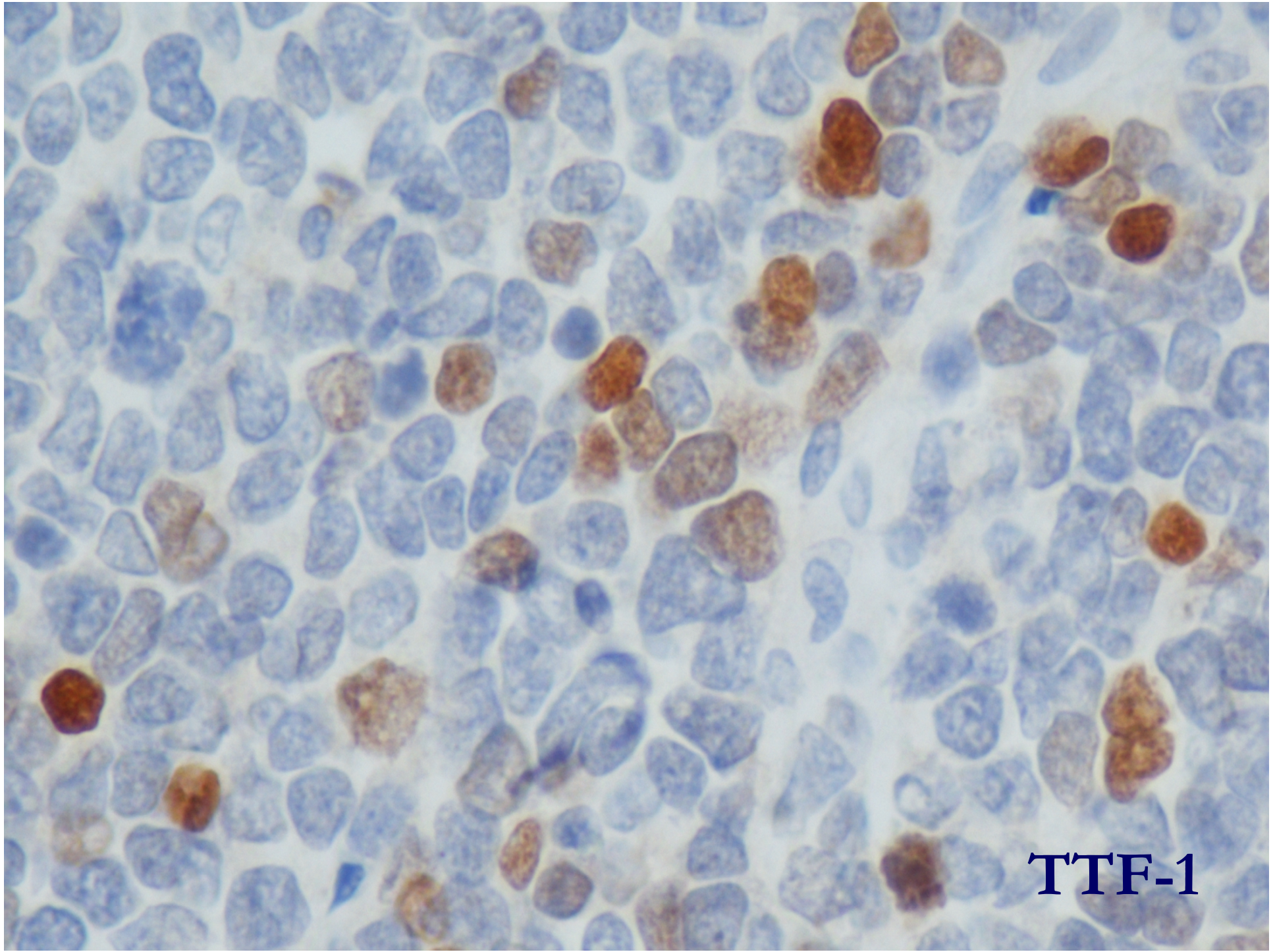




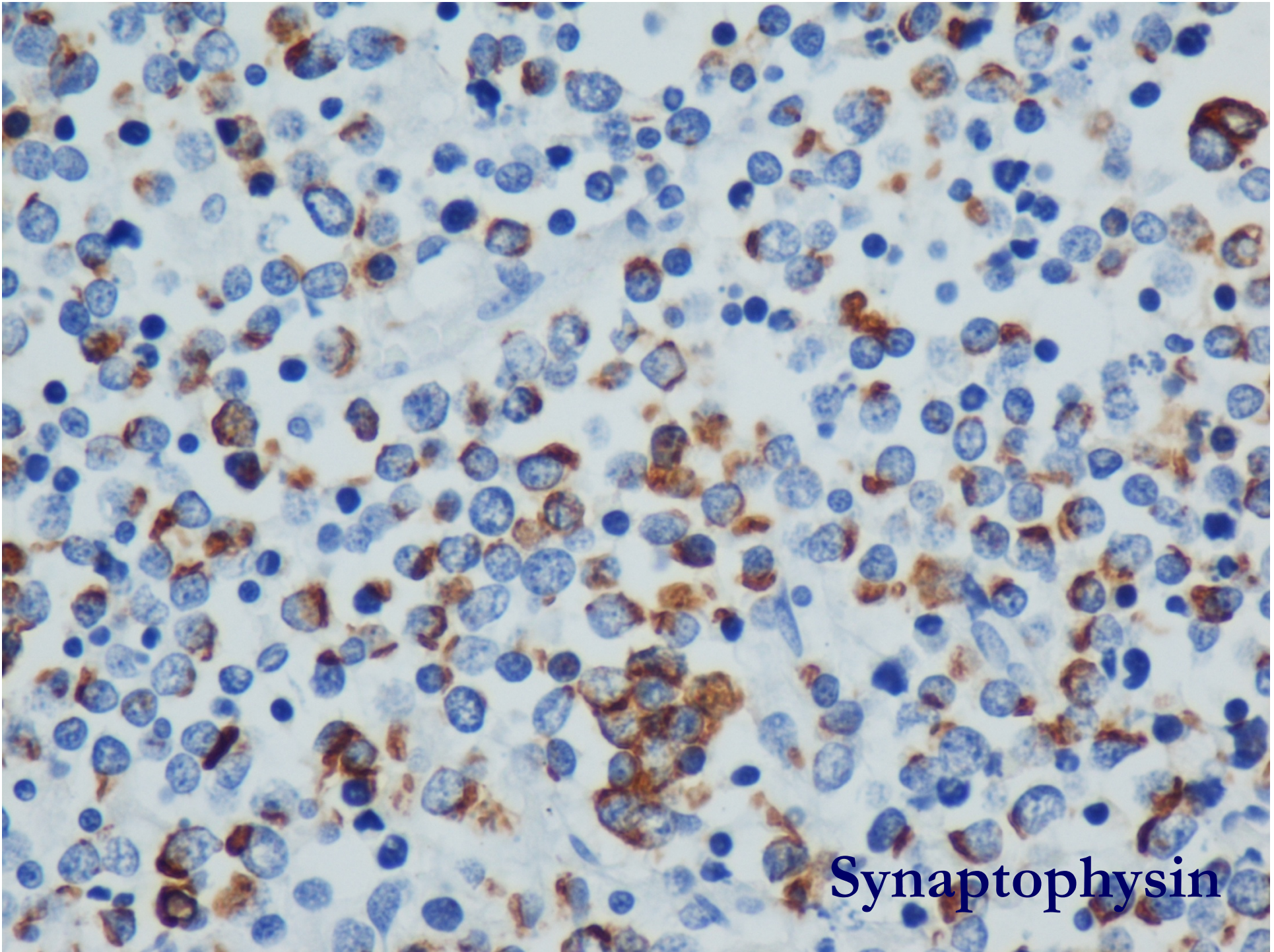




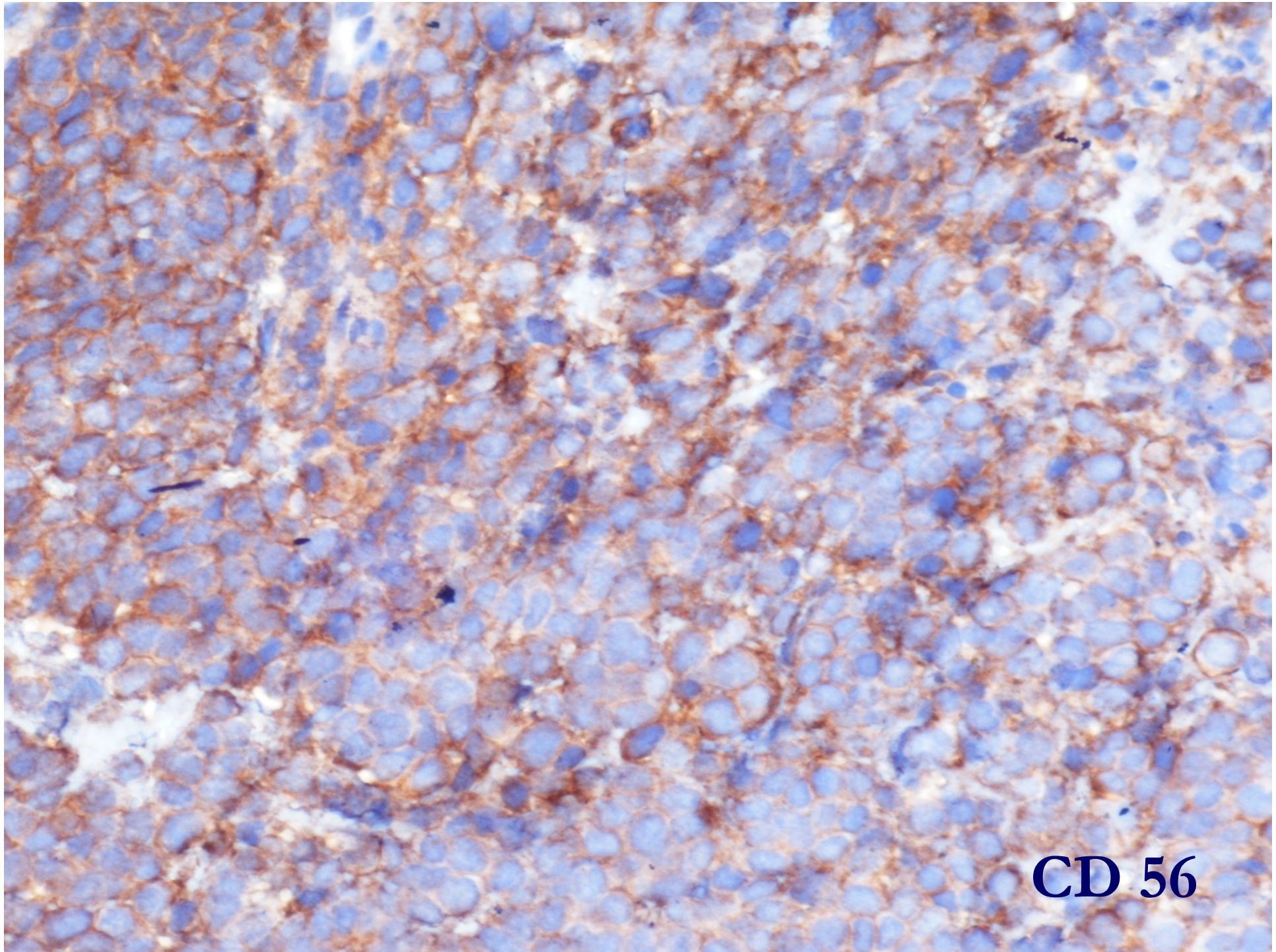
Cytokeratins 8,18,19



TTF-1



Synaptophysin



CD 56

ΔΙΑΓΝΩΣΗ

Ευρήματα συμβατά με μικροκυτταρικό
καρκίνωμα

-
- Έμβολα σε αγγεία: όχι
 - Προστάτης-σπερματοδόχες κύστεις: -
 - Ουρητήρες: -
 - Λεμφαδένες: -
-
- CT Θ: αρνητική
-

I.I.

Επικουρική ΧΜΘ ?

Τί ΧΜΘ ?

■ MVAC

■ GC

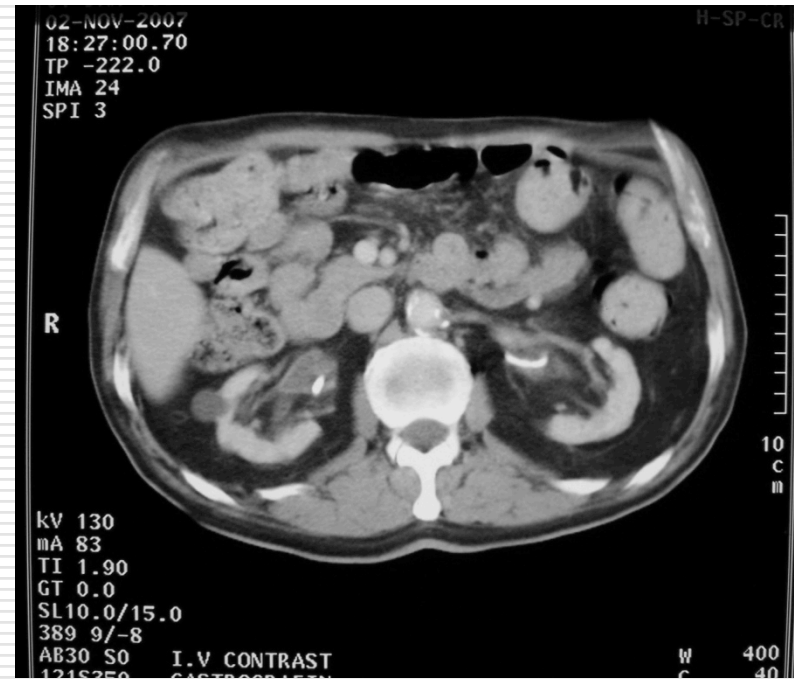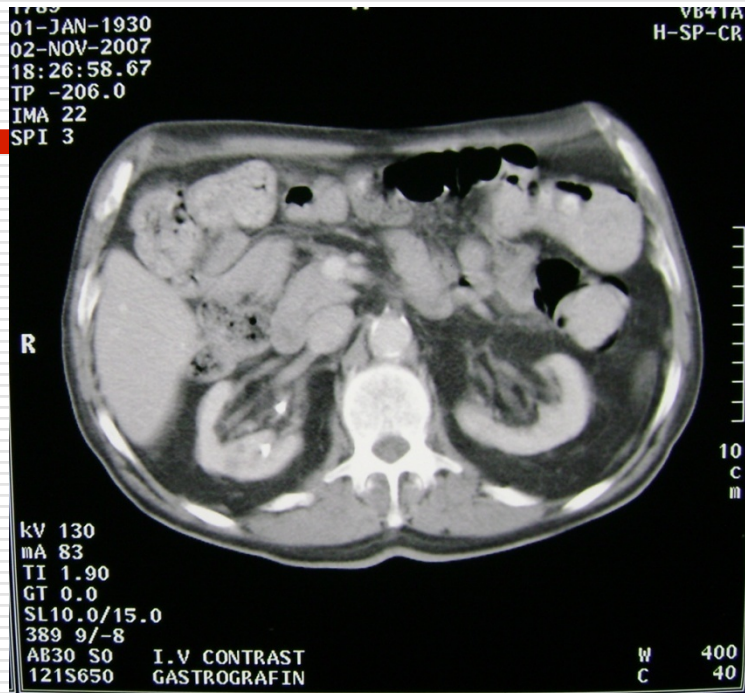
Αγγειακός άρρωστος

I.I. Συστηματική Θεραπεία κ' Τί ?

- Πήρε Taxotere / Gemzar x 4 κύκλους

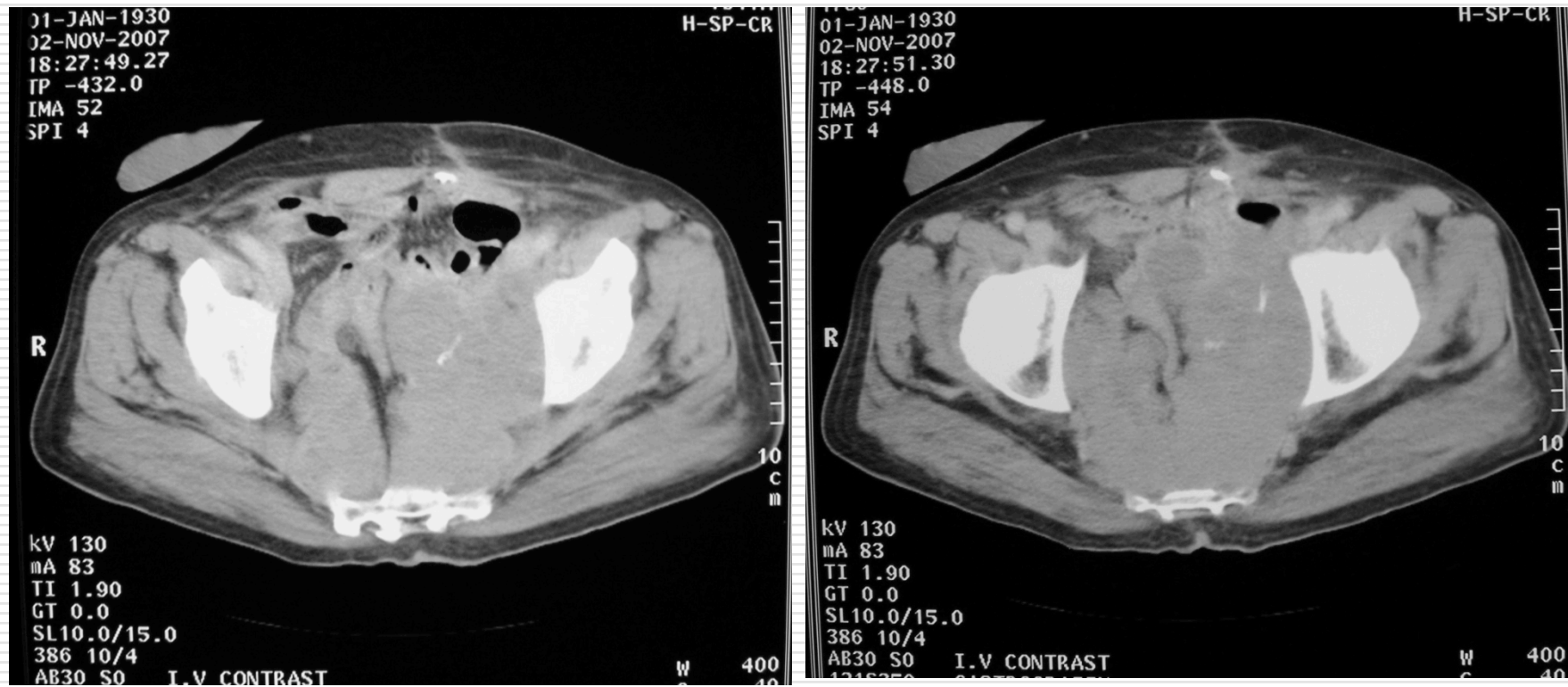 - Μετά από 4 κύκλους εμφάνισε πρόοδο νόσου
 - Οίδημα κάτω άκρων, αδυναμία

 - CT ΑΟΚ
-



CT (2/11/2007)

CT (2/11/2007)



I.I.

Περαιτέρω ΧΜΘ ?

I.I.

□ Ετοποσίδη / Πλατίνα χ 2 κύκλους

I.I.

Δεν απάντησε σε ΧΜΘ

Νέο Περιστατικό



ΑΡΙΣΤΟΤΕΛΕΙΟ ΠΑΝΕΠΙΣΤΗΜΙΟ ΘΕΣΣΑΛΟΝΙΚΗΣ
ΣΧΟΛΗ ΕΠΙΣΤΗΜΩΝ ΥΓΕΙΑΣ - ΤΜΗΜΑ ΙΑΤΡΙΚΗΣ

Α' ΟΥΡΟΛΟΓΙΚΗ ΚΛΙΝΙΚΗ
ΔΙΕΥΘΥΝΤΗΣ: ΚΑΘΗΓΗΤΗΣ Δ. ΧΑΤΖΗΧΡΗΣΤΟΥ
Ν.Γ.Ν.Θ. "Γ. ΓΕΝΝΗΜΑΤΑΣ"
ΕΘΝΙΚΗΣ ΑΜΥΝΗΣ 41
54635 ΘΕΣΣΑΛΟΝΙΚΗ
ΤΗΛ: 2310992542 - FAX: 2310992543

ΑΡΙΘΜΟΣ: 324

ΚΥΣΤΕΟΣΚΟΠΗΣΗ

Ημερομηνία: 25/02/2015


Όνοματεπώνυμο: Βλαχάβας Ιωάννης πν Γεωργίου

Ηλικία: 78

Ιστορικό: TURB x1 2008 (Τι GT),

Ευρήματα TURB + → 25/2/15

Υποραχιαία Αιμοσδασία
Είσοδος Υπο οραση (N=24) εντρεως.
Αποσυριση κρυστ. κρυστ. βροσφιν.
Δεξιο σπυτ. βρόχος κατ'οριζόντιο στο θυμυ.
αίματιο. λοίμω βροχίταια σπυτ. κησικαίματα.
Εκπονή των βροχίταια μορφοφάτων. βροχίταια
κρυστάται. βροχίταια βροχίταια 3way 200.



Ο ΙΑΤΡΟΣ

Μιχαήλ Β

ΕΛΛΗΝΙΚΗ ΔΗΜΟΚΡΑΤΙΑ
ΥΠΟΥΡΓΕΙΟ ΥΓΕΙΑΣ
3^η ΥΠΕΙΘΟΝΟΜΙΚΗ ΠΕΡΙΦΕΡΕΙΑ ΜΑΚΕΔΟΝΙΑΣ
Γ.Ν.Θ. "Γ. ΓΕΝΝΗΜΑΤΑΣ - Ο ΑΓ. ΔΗΜΗΤΡΙΟΣ"

ΠΑΘΟΛΟΓΟΑΝΑΤΟΜΙΚΟ ΕΡΓΑΣΤΗΡΙΟ
Συντ. Διευθυντής: Δρ. Αθανάσιος Δ. Παπανικολάου
Τηλ: 2310- 963148

ΠΑΘΟΛΟΓΟΑΝΑΤΟΜΙΚΗ ΕΞΕΤΑΣΗ

Ημερομηνία Παραλαβής:	26-2-15	Θεσσαλονίκη:	3-3-15
Όνοματεπώνυμο:	Βλαχάβας Ιωάννης	Ηλικία:	78
Αριθμός Πρωτοκόλλου:	466 / 15		
Παραγγελία:	Ουρολογική Κλινική		
Είδος παρασκευάσματος:	Θηλώματα ουροδόχου κύστης (TUR-BT)		
Κλινικές πληροφορίες:			

Μακροσκοπική περιγραφή:

Πολλαπλά λευκόφαια, άλλα ινώδη και άλλα μαλακά ιστοτεμάχια συνολικού όγκου 1 κ.εκ.

Μικροσκοπικά ευρήματα:

- Θηλώδες ουροθηλιακό καρκίνωμα ουροδόχου κύστης υψηλού βαθμού κακοήθειας χωρίς διήθηση του στρώματος. Τα τεμαχίδια του λείου μυϊκού χιτώνα είναι ελεύθερα νεοπλασματικής διήθησης.
- Συνυπάρχουν τεμάχια βλεννογόνου με απογύμνωση του ουροθηλίου είτε με εικόνα επίπεδου ενδοουροθηλιακού (in situ) καρκινώματος.

Η Διευθύντρια


Κ. ΠΑΝΑΓΙΩΤΟΠΟΥΛΟΥ

Ο Ειδικευόμενος

Α. ΣΥΜΕΩΝΙΔΗΣ

3^η ΥΓΕΙΟΝΟΜΙΚΗ ΠΕΡΙΦΕΡΕΙΑ ΜΑΚΕΔΟΝΙΑΣ
ΓΕΝΙΚΟ ΝΟΣΟΚΟΜΕΙΟ ΘΕΣΣΑΛΟΝΙΚΗΣ
«Γ. ΓΕΝΝΗΜΑΤΑΣ»
ΑΚΤΙΝΟΛΟΓΙΚΟ ΤΜΗΜΑ
ΜΟΝΑΔΑ ΑΞΟΝΙΚΗΣ ΤΟΜΟΓΡΑΦΙΑΣ
Διευθύντρια : Δρ Μ. Αρβανίτη

Α.Μ. 6854

Θεσσαλονίκη 27.02.2015

ΠΟΡΙΣΜΑ ΑΞΟΝΙΚΗΣ ΤΟΜΟΓΡΑΦΙΑΣ

Ο/Η ασθενής: ΒΛΑΧΑΒΑΣ ΙΩΑΝΝΗΣ

ετών: 76

Κλινική: ΟΥΡ

εξετάστηκε στο τμήμα Αξονικού Τομογράφου του Εργαστηρίου μας με Αξονική Τομογραφία:

ΘΩΡΑΚΟΣ ΑΝΩ-ΚΑΤΩ ΚΟΙΛΙΑΣ ΚΑΙ ΟΠΙΣΘΟΠΕΡΙΤΟΝΑΙΚΟΥ ΧΩΡΟΥ

ΠΟΡΙΣΜΑ

Η εξέταση έγινε μετά την από του στόματος χορήγηση σκιαγραφικού ,καθώς επίσης πριν και μετά την ενδοφλέβια έγχυση μη ιονικού σκιαγραφικού, με λήψεις από το ύψος του ανοίγματος του θώρακος ως την ηβική σύμφυση.

ΘΩΡΑΚΟΣ

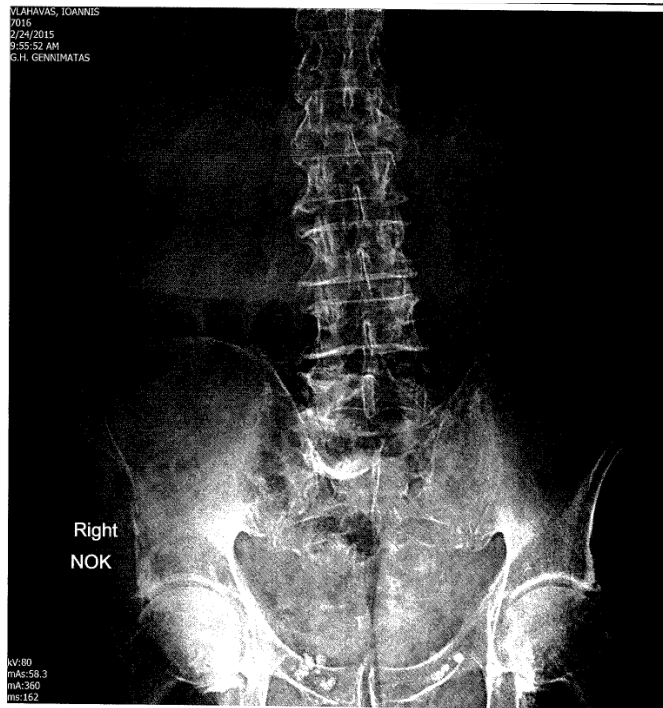
- Μικροί μεσαυλικοί λεμφαδένες , ορισμένοι βρογχοπνευμονικοί ΑΡ, επασβεστωμένοι. Μικροί μασχαλιαίοι λεμφαδένες.
- Παχυπλευρικά στοιχεία ΔΕ βάσης πνεύμονος με μικρές ζωνοειδείς ατελεκτασίες. Περιοχές υποαερισμού πνευμόνων άμφω.
- Τοιχωματικές επασβεστώσεις θωρακικής αορτής.

ΑΝΩ-ΚΑΤΩ ΚΟΙΛΙΑΣ ΚΑΙ ΟΠΙΣΘΟΠΕΡΙΤΟΝΑΙΚΟΥ ΧΩΡΟΥ

- Το ήπαρ έχει μέγεθος στα φυσιολογικά όρια , είναι ομοιογενές, με φυσιολογικές μονάδες πυκνότητας. Διάταση χοληδόχου κύστης, χωρίς στοιχεία φλεγμονής. Τα ένδο- και έξωηπατικά χοληφόρα δεν είναι διατεταμένα.
- Ο Σπλήνας έχει μέγεθος στα φυσιολογικά όρια ,είναι ομοιογενής με φυσιολογικές μονάδες πυκνότητας.
- Το Πάγκρεας έχει μέγεθος στα φυσιολογικά όρια, είναι ομοιογενές , με φυσιολογικές μονάδες πυκνότητας.
- Υπερτροφία επινεφριδίων άμφω.
- Οι Νεφροί είναι σε θέση, μέγεθος στα φυσιολογικά όρια. Φλοιικές κύστεις νεφρών άμφω, και παρουσία παραπυελικής κύστης ΑΡ νεφρού. Ήπια διάταση πυελοκαλυκτικού συστήματος και ουρητήρων άμφω- ιδίως ΔΕ. Εξωνεφρική πύελος ΔΕ.
- Εικόνα ελλείμματος πλήρωσης κάτω τριτημορίου ΔΕ ουρητήρα.Κλινική συνεκτίμηση.
- Ολιγάριθμοι μικροί βουβωνικοί λεμφαδένες.
- Ανώμαλη πάχυνση ΔΕ πλάγιου τοιχώματος ουροδόχου κύστης, με ρύπανση του περίε κτυταρολιπώδους ιστού , μερική ασαφopoίηση προσθιο-πλάγιου τοιχώματος ΔΕ. Επασβεστώσεις ελάσσονος πυέλου.

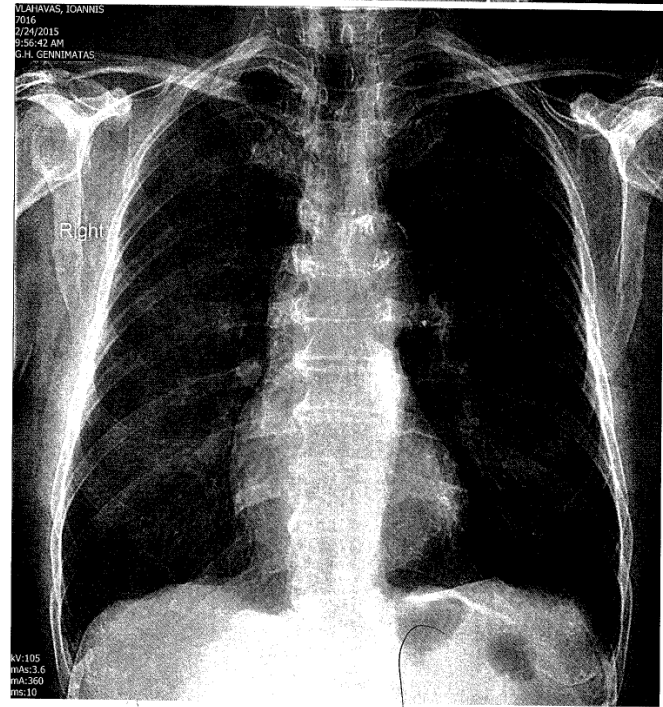
Ο/η ιατρός
ΝΑΛΜΠΛΑΝΤΙΑΟΥ Χ.
Υπογραφή - Σφραγίδα

V. LAHAVAS, IOANNIS
7016
2/24/2015
9:55:52 AM
G.H. GENNIMATAS



RUC80
RMS:58.3
RA:360
MS:162

V. LAHAVAS, IOANNIS
7016
2/24/2015
9:56:42 AM
G.H. GENNIMATAS



KV:105
RMS:3.6
RA:360
MS:10

